Aus der gynäkologischen Abteilung des Krankenhauses
der Jüdischen Gemeinde zu Berlin.
Leiter: Dr. Siegbert Joseph.

Über zwei Fälle von Struma ovarii.

Inaugural-Dissertation

zur

Erlangung der Doktorwürde

der

Hohen medizinischen Fakultät

der

Friedrich-Wilhelms-Universität zu Berlin

vorgelegt von

Heinz Albert Caro

aus Berlin.

Tag der Promotion: 13. Nov. 1935

Druck von E. Rund, Berlin NO 18

421

Gedruckt mit Genehmigung

der

Medizinischen Fakultät der Universität Berlin

Dekan: Prof. Dr. Magnus

Referent: Prof. Dr. G. A. Wagner

R. UNIV.
BIBLIOTHEEK
LEIDEN

Meinen lieben Eltern.

Digitized by the Internet Archive
in 2026

https://archive.org/details/IA41550815_0015

Die Berichte über das Vorkommen und die pathologische Anatomie der Dermoidcysten haben stets in der medizinischen Literatur einen so relativ breiten Raum eingenommen, weil gerade diese Geschwulstart die Aussicht bot, dem Problem der Geschwulstentstehung von dieser Seite her näher zu kommen. Unter den Dermoidcysten hat wiederum das Bild der struma ovarii besonderes Interesse gefunden. Seitdem im Jahre 1899 Gottschalk einen Fall veröffentlichte, den er selbst als „folliculoma malignum ovarii" bezeichnete, der aber im Jahre 1902 von Pick als Fall einer struma ovarii colloides gedeutet und genauer festgelegt wurde, sind zahlreiche Veröffentlichungen erfolgt. Insbesondere sind hierbei die Publikationen von R. Meyer, Dingels, Parodi, Aisenstadt, Simona und Kermauner zu nennen, welche teilweise einen Ueberblick über die bis zu ihrer Veröffentlichung erschienenen Fälle gegeben haben.

Im Laufe der Diskussion haben sich folgende vier Anschauungen über die Genese der von Pick als struma ovarii bezeichneten Neubildung herauskristallisiert: Gottschalk faßt die Geschwulst als einen von der Wandung des Ovarialfollikels ausgehenden Tumor auf, wobei das Wachstum durch Kernschichtung von der peripheren Zone aus in das Innere hinein erfolge. Bei hochgradigem Wachstum über die Größe eines Primordialfollikels hinaus kommt es nach Gottschalk zu einer Verflüssigung, die bis zur Bläschenbildung führt. Das hierdurch entstehende makroskopische Bild ist schilddrüsenähnlich. Daraus, daß die größeren Parenchymkomplexe und die größeren Bläschen in der Rindenschicht gefunden werden, folgert der Autor, daß die Neubildung in der Rindenzone begonnen hat.

Demgegenüber vertritt Pick die Auffassung, daß die struma ovarii ein Teratom im Sinne der Wilms'schen

Theorie ist, nach welcher sich jedes Teratom aus den Derivaten der drei Keimblätter zusammensetzt. Er betont jedoch, daß die struma thyreoidea ovarii eine Geschwulst ist, die bei ursprünglich teratomatöser Anlage im wesentlichen nur noch eine Gewebsart zeigt, nämlich eben das Schilddrüsengewebe. Alle anderen Bestandteile des Teratoms werden durch diese einseitige Entwicklung der Geschwulst in ihrer Entwicklung gehemmt, bzw. vom Schilddrüsengewebe überwuchert. So sieht Pick in dem Fall von Katsurada, der in einer struma ovarii einen Unterkieferknochen fand, in welchen Strumagewebe eingewuchert war, (Katsurada glaubt hieraus die Malignität der Geschwulst folgern zu können) geradezu einen Beweis für seine Theorie der einseitigen Entwicklung des Strumagewebes innerhalb des Teratoms. Pick betont dabei die Häufigkeit des Vorkommens von Schilddrüsengeweben in cystischen Teratomen des Ovariums; er fand derartiges Gewebe in einem Drittel seiner zuletzt untersuchten 21 Fälle, oft in nicht geringer Quantität und regelmäßig unter dem Bilde der struma ovarii colloides mit Bildung zum Teil größerer, makroskopischer Cysten.

Der Ansicht von Pick hat Kretschmar widersprochen: Er sieht in der struma ovarii ein Endotheliom, das von der Schilddrüse seinen Ausgang genommen hat und im Ovar auf dem Blutwege Metastasen gesetzt hat. Er stützt diese Behauptung darauf, daß von Gierke und andern Autoren im Knochen Schilddrüsenmetastasen beobachtet und veröffentlicht wurden, und daß histologisch im Ovar ebenso wie im Knochen feinste korkenzieherartig gewundene Gefäße gefunden werden, die ein Haftenbleiben der aus der Schilddrüse in die Blutbahn geschwemmten Gewebszellen begünstigen.

Eine letzte Auffassung von der Genese der struma ovarii hat Bauer gegeben, der überhaupt den Schilddrüsencharakter des Parenchyms und damit die bisher gegebenen Erklärungen ablehnt. Nach seiner Ansicht handelt es sich um ein aus dem Oberflächenepithel des Ovars durch eine Einstülpung oder Abschnürung entstandenes Gewebe und so-

mit um eine Geschwulstbildung, die als ein Kystom zu erklären ist. Alle bisher veröffentlichten Fälle stellen nach Bauers Meinung Pseudomucinkystome dar! Zur Bestätigung seiner Theorie weist er auf die bis dahin stets beobachtete Jodfreiheit der Neubildungen mit Ausnahme eines von R. Meyer beschriebenen Falles hin.

Die meisten Autoren stimmen der Deutung von Pick bei, wobei es interessant ist, festzustellen, daß Kaufmann, in dessen Institut die Bauer'sche Arbeit entstanden ist, die teratomatöse Genese und das einwandfreie Vorhandensein von Schilddrüsengewebe mit Hilfe der von E. I. Kraus beschriebenen Kolloidfärbung anerkennt. Simona und Moench haben besonders die Richtigkeit der Pick'schen Anschauung gegenüber Bauers Theorie unterstrichen, während Eversmann die Anschauung Kretschmars zugunsten Picks verwirft. Für die Stichhaltigkeit der Pick'schen Anschauung setzen sich ferner an Hand eines zahlreichen Materials Dingels und Parodi ein. In letzter Zeit hat dagegen Kermauner die Auffassung von der Genese der struma ovarii im Sinne eines einseitig entwickelten Teratoms bestritten. Er hat die Entstehung der struma ovarii, deren teratomatösen Charakter er keineswegs in Zweifel zieht, vom Oberflächenepithel oder von angeborenen Epithelinseln bzw. geradezu aus dem Stroma abgeleitet analog dem von Bauer beschriebenen Pseudomucinblastom oder den Carcinomen, mit dem Unterschied, daß wir in den im Falle der struma ovarii vorliegenden Epithelinseln andere Restpotenzen annehmen müssen, die sich durchsetzen, hier also solche, die derbes Kolloid und überhaupt schilddrüsenähnliches Gewebe bilden. Auch Bell sieht in der struma ovarii ein kolloiddegeneriertes Kystadenom. Zu erwähnen wäre noch die Ansicht von Schickele, der die Genese der struma ovarii auf eine Verlagerung von Schilddrüsenkeimen in embryonaler Zeit zurückführt; er stimmt Pick wohl darin zu, daß es sich um eine von einem Keimblatt ausgehende Geschwulst handele, bestreitet jedoch das Vorhandensein eines Teratoms; nach seiner Meinung

sind Reste jenes Keimblatts allein in das Ovar verlagert und dort weitergewuchert.

Die Durchsicht der Literatur ergibt somit, daß die Deutung von Pick zwar nicht unwidersprochen geblieben ist, aber die Zustimmung der Mehrzahl der Autoren gefunden hat. Die übrigen Untersucher haben sich jedoch nicht zu einer einheitlichen Auffassung bekehren können. Die Bearbeitung des gesamten Materials unter Beibringung zweier eigener Fälle soll zu einer Klärung der Genese und des Wesens der Geschwulst beitragen.

Die vergleichende Durchsicht der bisher veröffentlichten etwa 90 Fälle ergibt von dem Vorkommen der Geschwulst folgendes Bild:

Das Alter der Patientinnen beträgt im Durchschnitt 42 Jahre; die unterste Grenze liegt bei 16 Jahren, die oberste bei 63 Jahren. Am zahlreichsten ist das Alter zwischen 40 und 50 Jahren vertreten, in welchem nach Kermauner auch am häufigsten das Vorkommen von struma thyreoidea colli beobachtet wird.

Die Anzahl der vorausgegangenen Partus scheint in keinem Zusammenhang zur Entwicklung der beobachteten Geschwülste zu stehen: Ueber 2 Nulliparae berichten Frankl, Kafka und Batisweiler, während Stephancsik, Rothe und Eversmann je eine Nullipara beobachteten. Kermauner, Moench, Frank und Körner fanden Tumoren bei je einer Virgo intacta. Unter den publizierten Fällen befinden sich 17 Mehrgebärende, darunter eine von R. Meyer beobachtete Zehntgebärende.

In einer nicht beträchtlichen Anzahl der publizierten Fälle lassen sich Symptome, die für eine gesteigerte Schilddrüsentätigkeit sprechen, oder sichtbare Veränderungen an der Schilddrüse nachweisen. In dem Fall von Kretschmar wurde eine apfelgroße struma gefunden, Lecène verzeichnet eine mäßige Kropfbildung, Walthard beobachtete in dem dritten der von ihm beschriebenen Fälle eine struma colloides des rechten und linken Lappens der Thyreoidea. Bell fand bei einer Patientin den Hals der betreffenden Frau deutlich verdickt; die Verdickung war von

weicher Konsistenz und unscharfer Konturierung. Moench beobachtete in 2 Fällen eine struma colli, die aber in der Landesgegend, in der er seine Beobachtungen machte, keine Seltenheit darstellt. Schickele fand eine struma ovarii bei einer Frau, die vor 2 Jahren wegen einer struma colli operiert worden war, und Frankl berichtet über einen Fall, welcher zwölf Jahre zuvor eine Strumaoperation durchgemacht hatte. Diese Patientin wies vor und nach dieser Operation keinerlei Störungen des hormonalen Gleichgewichts auf, doch beobachtete der Autor während einer früheren und einer zur Zeit der Tumoroperation vorliegenden Gravidität jedesmal eine ausgesprochene Salivation, die jedoch wohl als eine Gestose im Sinne R. Freunds aufzufassen sein dürfte.

Einen sehr interessanten Beitrag liefert ferner Kovacs. Er beobachtete eine Frau mit struma ovarii, in deren Familie das Vorkommen einer struma colli hereditär ist, die selbst an einer struma litt und vor mehreren Jahren eine Basedowspezialbehandlung durchgemacht hat. Von Masson-Mueller werden 6 Fälle zur Veröffentlichung gebracht, in denen sämtlich neben vorhandenen strumae colli deutliche Zeichen von Hyperthyreoidismus vorhanden sind.

Von einem unter sechs beobachteten Fällen berichtet auch Kleine, in welchem eine vorhandene Grundumsatzsteigerung, Tachykardie, positive Reid-Hunt-Reaktion im Serum, Neigung zu Schweißausbrüchen und Tremor der Finger auf eine Störung der Schilddrüsenfunktion im Sinne des Hyperthyreoidismus hinwiesen. Der gleiche Autor veröffentlicht einen weiteren Fall, in welchem nach zweijähriger Amenorrhoe irreguläre Blutungen auftraten, die von ihm als hypophysenvorderlappenbedingt aufgefaßt werden unter Annahme einer durch das Teratomwachstum verursachten Steigerung der Hypophysenvorderlappenfunktion.

Schließlich erwähnt Moench in einem Fall das Vorhandensein einer Arrythmie und eines geringen Tremors der Finger; immerhin scheinen diese Symptome allein für die Annahme eines Hyperthyreoidismus nicht ausreichend zu sein. Die Angaben aller anderen Autoren mit Ausnahme

der eben Erwähnten gehen auf das Bestimmteste dahin, daß thyreotoxische Symptome nicht in Erscheinung getreten sind.

In diesem Zusammenhang sollen zwei postoperative Beobachtungen nicht unerwähnt bleiben. Trapl veröffentlicht einen Fall, bei dem sich postoperativ eine massige Vergrößerung der Schilddrüse, verbunden mit deutlichem Tremor der Finger einstellte. Der Halsumfang nahm dann im Laufe von vier Monaten weiterhin noch um einundeinhalb Zentimeter zu. Der Puls blieb dabei unverändert. Gegen den Ausgang des Hyperthyreoidismus von einer Metastasenbildung spricht, daß der Autor bei Durchleuchtungen sämtlicher Knochen einen pathologischen Befund nicht erheben konnte.

Auch Kovacs fand in einem Falle bei der mehrere Monate nach der Operation stattfindenden Nachuntersuchung deutliche Kennzeichen eines hyperthyreotischen Zustands: Mäßige Vergrößerung der glandula thyreoidea und mäßiger Tremor der Finger. Diese Symptome waren vor der Operation und auch während der ersten Wochen nach der Operation nicht nachweisbar.

Im Gegensatz zu diesen Beobachtungen veröffentlicht Morgen einen von Pick sezierten Fall, in welchem eine stark atrophische Schilddrüse gefunden wurde, bei welchem sich aber klinisch keinerlei Anhaltspunkte für das Vorliegen eines hypothyreotischen Zustands ergaben.

Nach diesen kurzen Angaben über das Auftreten der struma ovarii nach Alter, über die Geburtenzahl bei den beobachteten Fällen, das Verhältnis zu Erkrankungen der Schilddrüse wende ich mich der pathologischen Anatomie der Geschwulst zu.

Nach dem Vorschlag von Pick lassen sich sämtliche Fälle nach anatomischen Gesichtspunkten in 3 Gruppen eingliedern:

1. Strumae ovarii mit makroskopischen Dermoidcysten-Bestandteilen.

2. Strumae ovarii mit mikroskopischen Dermoidcysten-Bestandteilen.

3. Strumae ovarii ohne makro- und mikroskopische Dermoidcysten-Bestandteile.

Es scheint, als ob diese Einteilung die Uebersicht über die publizierten Fälle und ihre Abweichungen voneinander erheblich erleichtert.

Die makroskopische Untersuchung der Tumoren bringt folgende Befunde: Die Oberfläche der Ovarialstrumen wird meist als knollig, die Größe der Tumoren faust- bis mannskopfgroß (Kermauner), gänseeigroß (Kovacs), erbsengroß (Frankl), aber auch nur hirsekorngroß (Stephancsik) angegeben. Meist handelt es sich um einseitige, in ihrer Lokalisation die rechte wie die linke Körperseite nahezu gleichmäßig befallende Gebilde, die als ein- oder mehrkammerig, meist kleinkammerig (Kermauner) polycystisch (Eversmann), und auf dem Durchschnitt honigwaben- bzw. lungengewebeähnlich geschildert werden. Das Tumorgewebe ist meist von einer scharf abgegrenzten Kapsel umgeben, die derbfibrös ist. Meist lassen die Tumoren deutlich zwei Teile unterscheiden: Einen cystadenomatösen Teil und einen meist als nierenförmig geschilderten Tumor, der außer einem fleischähnlich gebauten, glasig widerspiegelnden Teil sehr häufig Dermoidcysteninhalt (Haare, Zähne, Knorpelinseln, Knochenteile und Hautbestandteile) erkennen läßt. Sind diese beiden Teile im Dermoid enthalten, d. h. besteht neben der struma ovarii noch ein Cystadenom, so herrschen meist die Merkmale des Cystadenoms vor. Hierbei wird reichlich flüssiger Inhalt von den Autoren vermerkt, und es kann schwierig sein, den strumösen Teil bei der Untersuchung zu finden. Erleichtert wird das Aufsuchen, wenn man an den von A. Mayer betonten charakteristischen bläulichen Schimmer des Strumagewebes denkt. Die Hohlräume sind meist mit fester, nicht sofort abfließender zäher, kolloidaler Masse von gelbbrauner Farbe erfüllt. Bei größerem Inhalt bezeichnet Kermauner diese Masse als etwas dünnflüssiger, fadenziehend und tischlerleimartig. Der kompakte strumöse Teil der Geschwulst kann dabei in sieben nebeneinander liegenden Cysten vorkommen (Moench). Von Interesse ist, daß bereits makroskopisch ein Eindringen von Strumagewebe in den Cysteninhalt beobachtet werden kann, wie im Fall von Katsurada, wo

Schilddrüsengewebe in einen in der Geschwulst befindlichen Unterkieferknochen eingewuchert war. Kafka stellt schließlich in dem dritten von ihm beschriebenen Fall ausgedehnte subkapsuläre Blutungen fest.

Von Wichtigkeit ist die Feststellung einiger Autoren (Fiebach, Frankl, Rothe. Thaler), daß auch das Ovar der andern Seite entweder vergrößert (Thaler) oder cystisch degeneriert sein kann (Koerner, Frankl. Fiebach, Rothe).

Ueber das Vorkommen doppelseitiger echter Ovarialstrumen wird von Manasse und Ulesco-Stroganowa berichtet. Wichtig wäre die Klärung der Frage, ob es sich in diesen Fällen um beiderseits primäre Tumoren handelt, oder ob entsprechend der schon oben erwähnten Theorie eine Metastasierung von einem Ovar ins andere in diesen Fällen vorliegt. Besondere Erwähnung verdient der Befund Morgens, welcher neben einem kleinmannskopfgroßen Tumor der rechten Seite ein apfelgroßes, vielkammeriges Kystom der linken Seite fand. Es stellte eine größere, mehrere kleinere Dermoidcysten enthaltende Cyste dar. Nebenher waren zahlreiche kleinere, feinwabigst strukturierte Cystchen mit solidem Inhalt vorhanden, außerdem aber eine große Anzahl von im Durchschnitt ebenfalls feinwabig strukturierten, stecknadelkopfgroßen Bläschen, die vorwiegend auf den Darmschlingen, dem Blasenfundus und dem Peritoneum parietale lokalisiert waren.

Die mikroskopische Untersuchung der Tumoren zeitigt folgende Ergebnisse:

Die Tumoren sind von einer Kapsel umgeben, die übereinstimmend fibrös und zweischichtig geschildert wird, wobei die äußere Schicht zell- und gefäßarm, die innere gefäßreicher ist (R. Meyer, Gottschalk, Kretschmar). Das Parenchym des Tumors wird teils drüsig, teils cystisch beschrieben. Außer den mit Epithel ausgekleideten großen und kleinen Cysten sind gestreckte, meist aber gewundene, enge Kanäle sichtbar, deren Wände die gleichen Epithelzellen darstellen. Auch die makroskopisch solide erscheinenden Septen lassen deutlich kleine Epithelräume erkennen

(R. Meyer). Von dem Epithel wird berichtet, daß es kubisch, hochcylindrisch, manchmal auch flach epithelähnlich aussieht (Ulesco-Stroganowa). Fiebach meint, daß das Epithel in den großen Kolloidcysten endothelartig flach, in den mittleren kubisch bis cylindrisch ist und sich an andern Stellen papillenartig um das Lumen formt. Manasse beschreibt, daß es sich um kubisch bis cylindrisches Epithel handelt, das manchmal aus mehreren Lagen von Zellen besteht, welche zum Teil verhornt sind; an den Stellen, wo der Epithelbelag besonders dick ist, findet sich eine deutliche Papillenbildung. Auch Morgen hat einen Fall beschrieben, bei dem eine deutliche Papillombildung des Schilddrüsengewebes zur Beobachtung gelangt. Kermauner schließlich berichtet von 3 unter 7 Fällen, daß er ausgedehnte papilläre Bildungen wahrnahm, und bestätigt Manasses Mitteilung, daß sich an den Papillen ein mehrschichtiger Epithelbelag findet, den er jedoch nur an den größeren Papillen beobachtet hat. Der Uebergang von der struma ovarii colloides zum Schilddrüsenpapillom ist nach der Meinung von Hellwig ein fließender. Ein Teil des Gewebes soll histologisch an das Gangsystem des ductus thyreoglossus erinnern.

Alle diese drüsigen Formationen liefern eine Kolloidsubstanz, welche sich im Innern der acini anhäuft und sie ausfüllt.

Der Cysteninhalt besteht aus einer sich je nach der angewandten Färbemethode rot, violet, blau, mit van Gieson gelbbraun färbenden Kolloidalsubstanz (Sitzler). Zur Sicherstellung, daß es sich nicht entsprechend der Theorie von Bauer um ein Pseudomucinkystom handelt, haben zahlreiche Autoren durch spezifische Färbungen festgestellt, daß die Schleimfärbung histologisch negativ ausfällt.

Zur positiven Diagnose des Kolloids sind Färbungen nach E. I. Kraus unternommen worden, die erwiesen haben, daß das Kolloid mit dem der struma colloides colli identisch ist, worüber noch weiter unten ausführlich zu berichten sein wird. Die histologische Diagnose lautet in den meisten Fällen: Struma colloides ovarii. Nur in dem zweiten Fall

von Kafka liegt eine struma parenchymatosa mit Anhäufung von lymphatischem Gewebe vor.

Besondere Aufmerksamkeit verdient der Hinweis der neuesten Veröffentlichung zum Thema der struma ovarii von Frankl, der an Hand von 4 Fällen auf die ganz unzulängliche Vaskularisation der Follikel hinweist und große Felder ohne Gefäße bemerkt. Insbesondere soll die Umspinnung der Drüsengänge mit Kapillaren fehlen.

Die mikroskopische Untersuchung des meist neben dem das Schilddrüsengewebe enthaltenden Teil noch vorhandenen zweiten cystadenomatösen Bezirks der Geschwulst ergibt den üblichen Dermoidcysteninhalt (Derivate aller drei Keimblätter). Sie bestätigt entweder die bereits makroskopisch sichtbaren Veränderungen oder stellt histologisch die Dermoiddiagnose in solchen Fällen sicher, in welchen ein makroskopischer Befund nicht zu erheben war.

In einer minderen Zahl von Fällen sind sichere Kennzeichen einer malignen Natur des Geschwulstgewebes vorhanden. So berichtet Ribbert über ein multilokuläres Kystom mit sarkomatösen Wandungen und Bildungen, die an Cylinderzellenkrebs erinnern. Dabei ist an einer Stelle ein typischer Komplex von kolloidhaltigem Schilddrüsengewebe zu sehen. Plaut beobachtet in seinem ersten Fall Schilddrüsensubstanz zum Teil innig mit Carcinomgewebe untermischt, wobei nach seiner Meinung Schilddrüsenkolloid und Schleim gemengt auftreten. Norris verzeichnet Strumagewebe, das an einer Stelle krebsige Entartung aufweist: der Krebsherd ist eingekapselt. Bei dem Fall von Körner ist ein kleinzelliges, teilweise in Nekrose übergegangenes Carcinom vorhanden. Im Fall von Moench finden wir in der Mitte der Struma ein typisch alveoläres, nicht verhornendes Carcinom, das bis auf eine einzige Stelle, wo Uebergang in das Strumagewebe nachweisbar ist, scharf abgegrenzt ist; Kolloid ist nicht vorhanden.

Wenn es sich tatsächlich bei der struma ovarii, wie die Ergebnisse der histologischen Untersuchungen zeigen, um echtes Schilddrüsengewebe handelt, so muß auch das Produkt der struma ovarii mit dem der struma colli identisch sein.

Es ist bekannt, daß das wesentliche Produkt der Schilddrüse ein jodhaltiges Kolloid und in ihm einen chemisch definierbaren Körper, das Thyroxin, darstellt. Es kam daher zunächst darauf an, in dem Inhalt der struma ovarii-Cysten Schleim und Pseudomucin auszuschließen und auf der andern Seite das Vorhandensein von Jod nachzuweisen.

Kafka hat als erster die von E. I. Kraus modifizierte Unna'sche Elastinfärbung angewandt und eine vollständige Uebereinstimmung des Sekretes mit dem Produkt der Thyreoidea nachgewiesen. Er stellte alle drei von E. I. Kraus angegebenen Kolloidarten fest und wies die funktionelle Uebereinstimmung des Ovarialkolloids mit demjenigen der Schilddrüse nach. Entsprechend den Resultaten am Kolloid der Schilddrüse entbehrte auch das Kolloid des Ovarialtumors völlig des von Kraus-Unna angegebenen fuchsinophilen Bestandteils, während das gerbsäurefeste, besonders zähe und intensiv färbbare Sekret auffallend stark vorhanden war. Simona hat ebenfalls mit positivem Erfolg die Kraus'sche Färbung angewandt und gleichzeitig typische Kolloidfärbungen mit Hämalaun-Eosin, Giemsalösung, Weigert- und Russel'scher Methode ausgeführt; es traten stets die für das Kolloid charakteristischen Färbungen auf, während gleichzeitig angestellte Schleimfärbungen stets negativ verliefen. Büll hat den ständigen negativen Ausfall der Schleimfärbungen besonders hervorgehoben und Moench wies mit Hilfe der Kraus'schen Färbung die Identität des Kolloids mit dem der Schilddrüse nach, während der von ihm mit Hilfe der Hammarsten-Methode versuchte Nachweis vom Pseudomucin stets negativ verlief. Auch Mc Leod und Kovacs konnten die für das Schilddrüsenkolloid typische Differenzierung nach Kraus erfolgreich durchführen und auch Kaufmann, aus dessen Institut die Bauer'sche Arbeit stammt, erklärt durch die Kraus'sche Färbung den Nachweis der Identität zwischen Schilddrüsen und Struma ovarii-Gewebe für erbracht.

Während Kovacs und mit ihm die meisten Autoren sich auf den Standpunkt stellen, daß nach diesem absolut eindeutigen Befund die Gleichartigkeit der beiden Gewebe

sichergestellt ist, verlangt Heinsen den Nachweis von Jod in dem Gewebe der struma ovarii. Nach seiner Forderung muß die hier gefundene Jodmenge den der struma colli entsprechenden Werten gleich sein. Der Autor schlägt für die Fälle, in denen dieser Beweis nicht erbracht wird, den Namen Kystoma colloides strumiforme vor.

R. Meyer war der erste, dem es gelang, innerhalb des Kolloids der struma ovarii 0,014 mg Jod pro 1 g Trockensubstanz nachzuweisen. Neu vermochte Meyers Befund zu erhärten, indem er 0,02 mg Jod pro 1 g „konservierter Substanz" nachwies. Schauta fand ebenfalls den Jodnachweis-Versuch positiv, während Kretschmar, Bauer, Moench, Simona und Kafka stets jodfreies Material fanden. In neuerer Zeit hat Plaut in zwei Fällen einmal 0,673 mg Jod und im zweiten Fall 0,025 mg Jod gefunden, während sein dritter Fall bei vier verschiedenen Analysen jodfrei blieb. Frankl fand in vier Fällen stetige Jodfreiheit des Gewebes, während Masson-Mueller in drei Fällen Jod nachzuweisen vermochten. Es handelte sich im ersten Fall um 0,01 mg, im zweiten Fall um 0,031 mg und im 3. Fall um 0,105 mg Jod pro 1 g Trockensubstanz.

Wenn auch die in diesen Fällen gefundene Menge von Jod nur einen verschwindenden Bruchteil des in der Schilddrüse auffindbaren Jodgehaltes des Kolloids darstellt (nach R. Meyer 1/21 des Jodgehalts der Thyreoidea, der sich auf 0,3—0,9 mg in 1 g Trockensubstanz beläuft), so scheinen doch die geglückten Nachweise im Verein mit den histologisch ganz einwandfreien Befunden für eine absolute Gleichartigkeit des Schilddrüsengewebes mit dem der struma ovarii zu sprechen. Dafür spricht auch der Acetonitril- und Kaulquappenversuch, den Plaut in seinen drei Fällen von Ovarialstruma anstellte: Stark jodhaltiges Material einer struma ovarii ergab im Acetonitrilversuch mit Ratten und Mäusen, sowie in wiederholtem Kaulquappenfütterungsversuch deutliche Schilddrüsenwirkung: das Material einer struma ovarii mit geringem Jodgehalt war im Kaulquappenfütterungsversuch unwirksam, im Acetonitrilversuch schwach wirksam. Ein Versuch mit

einer jodfreien struma ovarii blieb in beiden Versuchen ergebnislos, ebenso ein Versuch mit einem jodhaltigen, nicht schilddrüsenähnlichen Ovarialcarcinom.

Damit wird die histologisch anerkannte Schilddrüsennatur der struma ovarii auch biologisch erhärtet, wobei die biologische Wirksamkeit dem Jodgehalt der Geschwulst zu entsprechen scheint. Für die in einer Anzahl von Fällen festgestellte Jodfreiheit der Gewebe gibt Simona eine Erklärung: Er sagt, daß es sich bei der struma ovarii um ein teratomatöses Gewebe handelt, dessen funktionelle Wertigkeit dem normalen Schilddrüsengewebe nicht gleichzusetzen ist. Analog dem Jodstoffwechsel des Fötus, für den ja auch die mütterliche Thyreoidea funktioniert, befindet sich das Gewebe der struma ovarii, was den Jodstoffwechsel anlangt, nicht in einem vollwertigen Zustand. Nach seiner Meinung vermag die struma ovarii keinen Hyperthyreoidismus zu erzeugen, und die von Trapl und Kovacs beschriebenen Fälle faßt er als eine „Reaktion auf den Ausfall der Keimdrüse durch die Operation im Sinne einer bestehenden Wechselbeziehung zwischen Ovar und Glandula thyreoidea auf".

Frankl bezieht das Fehlen von Symptomen von Hyperthyreoidismus darauf, daß eine Hyperthyreose nur von der Menge des in die Blutbahn aufgenommenen und dem Organismus einverleibten Kolloids abhängt. Nach seinen bereits geschilderten Beobachtungen ist die unzulängliche Vaskularisation der Grund dafür, daß die Kolloidausschwemmung in die Blutbahn so gering ist und daß keinerlei hyperthyreotische Erscheinungen entstehen. Natürlich sei gelegentlich eine ausreichende Entwicklung des Kapillarsystems mit dadurch hervorgerufenem Hyperthyreoidismus vorhanden. Sein Vorkommen scheint ihm aber, wobei ihn auch Kermauner unterstützt, trotz der Fälle von Trapl und Kovacs noch nicht genügend bewiesen. Keinesfalls aber darf nach der Meinung von Frankl das Fehlen hyperthyreotischer Erscheinungen für die Auffassung, als läge

hier kein echtes Schilddrüsengewebe vor. verwendet werden.

Erwähnenswert ist in diesem Zusammenhang auch der von Morgen beschriebene Fall. in welchem eine atrophische Glandula thyreoidea bei gleichzeitig bestehender struma ovarii gefunden wurde. ohne daß klinische Zeichen einer Schilddrüsenatrophie vorlagen.

Bei einer nicht unbeträchtlichen Anzahl von Fällen geht der Tumor mit der Bildung von Ascites einher. Sein Vorkommen wird von 14 Autoren beschrieben. Unter 6 beobachteten Fällen von struma ovarii fanden z. B. Masson—Mueller mehrfach Ascites. Die gefundenen Ascitesmengen sind von schwankender Quantität. Während Schipper und Kafka wenig Ascitesflüssigkeit beschreiben. berichten Kretschmar. Dingels und Werth von je ein bis eineinhalb Litern. Auch in dem von Ulesco-Stroganowa publizierten Fall war sehr reichlicher Ascites vorhanden. Außerordentlich groß ist auch die Ascitesmenge in dem Fall. den Parodi veröffentlicht. Hier bestand seit 9 Jahren eine starke Vergrößerung des Leibes. und 7 Jahre vor der Operation wurde erstmalig eine Punktion ausgeführt. bei welcher 10 l Ascites entleert wurden. Der Ascites bestand unverändert weiter: zu Zeiten von gelegentlichen Blutungen soll der bestehende Ascites geringer geworden sein. Es wurden 6 weitere Punktionen ausgeführt. bei welchen jedesmal 6 bis 8 l Ascitesflüssigkeit entleert wurden. und auch bei der Operation fand sich nach Parodis Angaben ein sehr erheblicher Ascites.

Ich komme nunmehr zu dem klinischen Symptomenbild der struma ovarii:

Die Anamnese ist wenig charakteristisch. Die meisten Autoren geben nur die allgemein für Ovarialtumoren sprechenden vorgeschichtlichen Angaben an: Schmerzen im Unterbauch oder im Rücken. gelegentliche unregelmäßige Blutungen. Völlegefühl im Leib. Vergrößerung des Leibesumfangs. Harndrang. Obstipation. Das Symptomenbild wird von den Erscheinungen einer langsam wachsenden Unterleibsgeschwulst beherrscht. Ulesco-Stroganowa als

einzige veröffentlicht ganz akute Erscheinungen, die in plötzlichem Erbrechen und heftigen Schmerzen im Fuß und im Unterbauch bestanden. In diesem Falle wurde auch eine hochgradige, zunehmende Kachexie festgestellt, die auch in einem Fall von Boxer gesehen wurde. Auch in den Fällen, in denen thyreotoxische Symptome nicht fehlten, hat die sichere Diagnose „struma ovarii" nicht vor der Operation gestellt werden können. In allen jenen Fällen, wo ein Ascites bestand oder gar das Krankheitsbild beherrschte, wurde bei der Diagnosenstellung ein maligner Tumor in Betracht gezogen.

Der Operationsverlauf gibt in keinem Fall zu besonderen Bemerkungen Anlaß. Die Schilderung des postoperativen Verlaufs verlangt eine Unterscheidung der Fälle je nach benignem oder malignem Charakter des exstirpierten Tumors.

Ueber die operierten Trägerinnen benigner Geschwülste wird nach einer Beobachtungszeit von zwei Jahren meist über uneingeschränktes Wohlbefinden berichtet. Bell berichtet insbesondere von seiner Patientin, daß sie nach 5 Jahren recidivfrei ist.

Was die Frauen mit histologisch festgestellter Malignität des Tumors anbetrifft, so berichtet Eversmann über Heilung (zweijährige Beobachtungszeit). Polano nach einem Jahr über völlige Gesundheit, obwohl das Geschwulstparenchym die Kapsel bereits durchbrochen hatte. Gottschalk teilt mit, daß nach 4½ Jahren Recidivfreiheit vorhanden war. Kretschmar dagegen beobachtet 2½ Jahre nach der Operation letalen Exitus mit Ascites und Oedemen; die vorher apfelgroße struma thyreoidea colli ist nach der Operation schnell gewachsen. Außer diesem Fall ist eine Recidivierung in der Literatur nicht mehr beschrieben worden.

Was die Metastasenbildung angeht, so ist einmal von Morgen die bereits oben geschilderte Wahrnehmung einer Aussaat von kleinsten Cystchen auf den Darmschlingen, dem Blasenfundus und dem Peritoneum parietale gemacht worden. Die beiderseitigen strumae ovarii, welche von Ulesco-

Stroganowa und Manasse berichtet werden, welche von den Autoren als Metastasen von dem einen Ovar in das andere erklärt werden, sind wohl ebenso wenig als Metastasen anzusehen wie das zufällige gleichzeitige Auftreten zweier Dermoidcysten.

Mein Bericht möge durch die Darstellung zweier eigener Fälle ergänzt werden:

Fall I:

Frau L., 36 Jahre alt, wird von ihrem Arzt zur Operation einer Unterleibsgeschwulst eingeliefert.

Die Anamnese bietet keine Besonderheiten. Die Patientin hat drei Aborte durchgemacht und im vergangenen Jahre einen Partus. Kurze Zeit nach der Entbindung wurde von ihrem Arzt eine Unterleibsgeschwulst festgestellt. Die Patientin hat sich immer wohl gefühlt, hat nie irgend welche Beschwerden gehabt. Auf besonderes Befragen, das nach der Operation erfolgte, gibt sie an, nie Störungen gehabt zu haben, die auf eine Thyreotoxikose bezogen werden können.

Status:

Mittelgroße Frau in gutem Ernährungs- und Kräftezustand. Haut und sichtbare Schleimhäute gut durchblutet. Keine Hyperhydrosis, keine Oedeme, keine Exantheme, keine Drüsenschwellung.

Lunge: o. B.

Herz: Aktion regelmäßig. Töne rein. Puls: 70. RR: 120/90.

Brüste: o. B.

Abdomen: Mäßiges Fettpolster. Bauchdecken weich, eindrückbar. Keine Druckschmerzhaftigkeit. Leber und Milz nicht palpabel. Der ganze Unterbauch ist von einem bis über Nabelhöhe reichenden Tumor von prall-elastischer Konsistenz ausgefüllt, der die Bauchdecken in dem genannten Abschnitt deutlich vorwölbt.

Gynäkol. Unters.: Man fühlt einen kugligen Tumor, der bis oberhalb des Nabels reicht. Im Douglas

ist der vergrößerte, weiche Uterus zu tasten (Gravidität?).

14. 6. Operation: Medianschnitt. Es stellt sich ein cystischer, vom linken Ovar ausgehender Tumor ein, der bis über Nabelhöhe reicht. Seine Punktion entleert schleimhaltige Flüssigkeit, worauf die Entfernung der linken Adnexe leicht gelingt. Die Adnexe der rechten Seite zeigen ein absolut normales Aussehen. Außerdem besteht eine Gravidität Mens II. Typischer Schluß der Bauchdecken. (Op.: Dr. Joseph.)

Histologischer Befund:

In dem Präparat sind mehrere Gewebsarten erkenntlich. Es handelt sich um einen Teil einer größeren Cyste mit stark sklerosierter, kernarmer Bindegewebswand, welche auf der Innenfläche eine sehr stark verdünnte Epithellage, ihrer Art nach unkenntlich, aufweist. Diese geht auf weiteren Strecken mit besser erhaltenem Bindegewebe in ein höheres, schließlich cylindrisches Epithel über, unter dem sich mehrere Kernreihen übereinander gelagert haben. An diesen Stellen steht die subepitheliale Schicht mit einem mit Rundzellen (Lymphocythen) leicht durchsetzten lockeren Bindegewebe in Verbindung. In der inneren Lage des hohen Cylinderepithels stehen die Kerne basal. In einem großen Teil der mit diesem Epithel ausgekleideten Partie findet sich bis unmittelbar in die Nähe des Oberflächenepithels und weit darunter ein Gewebe, das auf den ersten Blick als eine Kolloidstruma erscheint. Die Follikel sind größtenteils sehr dicht gelagert, haben sehr niedriges, einreihiges Epithel und nur an wenigen Stellen ist das dazwischen gelagerte Bindegewebe etwas reichlicher. Schließlich gibt es auch Stellen mit reichlicherem Bindegewebe, in denen kleinere und kleinste Kolloidbläschen und dünne, anscheinend solide Epithelstränge mit gleichem Epithel locker eingelagert sind. Von diesen kleineren Follikeln mit kolloidalem Inhalt, welcher mit Hämalaun-Eosin gefärbt rötlichen homogenen Inhalt zeigt, gibt es Uebergänge zu größeren Follikeln bis zu makroskopisch großen Cysten von mehreren Millimetern Durchmesser mit gleichem Epithel und glei-

chem Inhalt, die an mehreren Stellen das übrige Strumagewebe vor sich hergedrängt haben. In einzelnen dieser Cysten ist das Epithel gequollen und in Abstoßung begriffen, auch erscheint die bindegewebige Wand hier aufgelockert. An zwei Stellen in dem Strumagewebe finden sich starke Zellanhäufungen nach Art der subepithelialen Lymphfollikel.

Die Gefäße dieser strumösen Partie sind außer Kapillaren meist kleine Gefäße, einzelne davon gestaut und ausgedehnt, andere wiederum völlig atresiert mit sklerotischen Wandungen.

Im gleichen Stück findet sich eine große Partie ovariellen Gewebes, das sich gegen die größere Cyste gut abgrenzen läßt. Hier findet sich eine große Zahl dicht beieinander gelagerter, zum Teil auch mehr zertreuter Hohlräume von mikroskopischer Größe bis zu mehreren Millimetern Durchmesser, deren Lage und Aufstellung durch den Gewebsdruck der benachbarten Cyste bestimmt ist. Von den Strumafollikeln unterscheiden sich diese Hohlräume ohne weiteres durch viel unregelmäßigere Umrisse, die sich von den sphärischen Umrissen der Follikel weit entfernen. Zum Teil erkennt man auch längeren Verlauf und Schlängelungen. Bekleidet sind diese Räume mit einem niedrigen Epithel, das teilweise bis zur Unkenntlichkeit gedehnt ist. In vielen der kleineren und besonders der größeren Hohlräume sind die Endothelien in Abstoßung begriffen, im Gemisch mit großen polygonalen, oft mehrkernigen Zellen, die man in gleicher Weise auch darunter im Bindegewebe unmittelbar unter der Oberfläche liegen sieht. In diesem Gebiet findet sich auch eine mäßige lymphocytäre Durchsetzung der Umgebung der Cyste. Weiter nach außen von diesem Gebiet enthält das Gewebe noch einige Corpora fibrosa und weiter nach außen nur schwache Reste einer zelligen Rindenschicht, eine dichte Albuginea, und einige Reste von Adhäsionsmembranen.

Es handelt sich bei dem letzteren Befunde um die bekannten Erscheinungen der Fettresorption aus teratoidem Gewebe bei verletzter Oberfläche desselben. Die hierbei entstehenden Bilder stark erweiterter Lymphgefäße, die an

sich nichts mit der Struma zu tun haben, sondern in beliebigen Dermoiden sehr oft gefunden werden, sind einfach durch Stauung zu erklären und nicht, wie es manchmal geschehen ist, als Lymphangiom oder als „Oleogranuloma ovarii" zu bezeichnen.

Diagnose: Multilokulares Kystom und struma ovarii. Histologisch besteht kein Anhalt für Malignität.

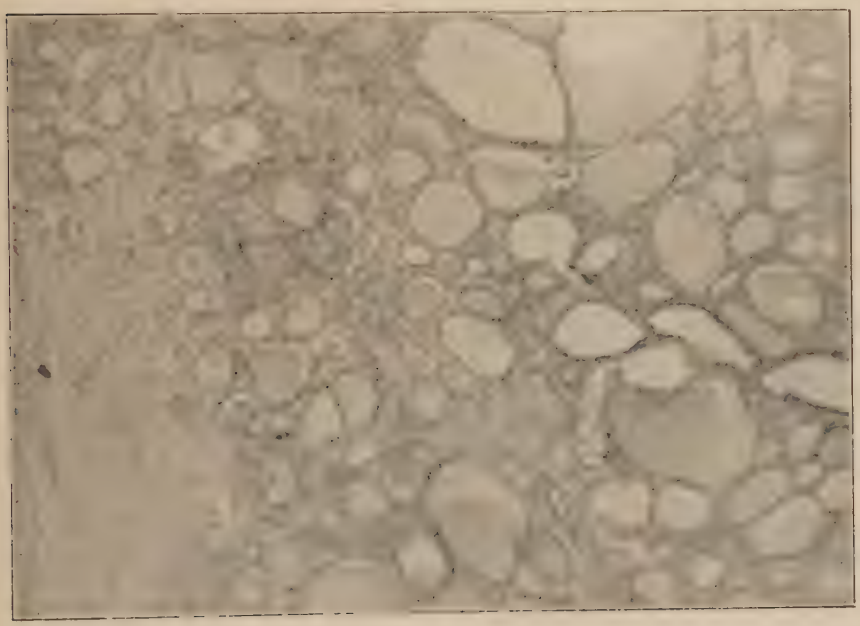

Die sofort nach Kenntnis dieses Befundes bei der Patientin vorgenommene Untersuchung des Grundumsatzes ergibt eine Steigerung von nur 8,5 %.

Eine weitere klinische Untersuchung läßt weder von seiten der Augen, des Kreislaufsystems, noch von seiten der Haut irgendwelche Symptome, die auf thyreotoxische Erscheinungen hindeuten, erkennen.

Der Wundverlauf ist normal. Patientin wird geheilt entlassen.

Fall II:

Frau B., 34 Jahre alt. Hat zwei Geburten durchgemacht, kein Abort. Seit einigen Monaten bestehen ziehende Schmerzen im rechten Unterleib.

Patientin klagt außerdem über Schwitzen und Schlaflosigkeit. Es besteht eine deutliche Verdickung der Schilddrüse.

Puls: 100 bis 110.

Gynäkol. Unters.: Man fühlt einen fast kindskopfgroßen Tumor rechts, der sich vom Uterus gut abgrenzen läßt.

Operation: Medianschnitt. Es stellt sich ein dem rechten Ovar angehörender, etwa kindskopfgroßer Tumor ein. Entfernung der rechten Adnexe. Die linken Adnexe und der Uterus lassen keine Besonderheiten erkennen. Typischer Schluß der Bauchdecken (Operateur: Dr. Joseph.)

Der Tumor besteht in der Hauptsache aus cystischen Partien. Eine deutlich abgegrenzte Randpartie fühlt sich derb an. Auf dem Durchschnitt sieht man glattwandige Hohlräume, die mit galertigen Massen erfüllt sind.

Histologischer Befund:

Es handelt sich um eine dünnwandige Cyste, mit Plattenepithel bekleidet, dessen oberste Schicht in dünnen, kernlosen Lamellen in das Innere der Cyste abgestoßen wird. Darunter eine sehr dünne von Körnchenzellen, darunter zwei bis drei Reihen polygonaler Zellen, und basal ein bis zwei Kernreihen kleiner kubischer Zellen, die einer membrana propria aufsitzen. Im ganzen ist das Plattenepithel durch den Inhaltsdruck stark zusammengedrängt und abgeplattet, dementsprechend auch die Form der Zellen flach und niedrig. In gleicher Folge fehlt jede Andeutung der Papillenbildung. Hautdrüsen und Haare sind nicht vorhanden. An einigen Stellen verdünnt sich das geschichtete Epithel sehr stark und beschränkt sich auf die basale Zellreihe. Die unmittelbare Umgebung des Epithels besteht aus langgestreckten Fibrillen, etwas gequollen mit wenigen, atrophischen Kernen. Außen davon mehr gewelltes, etwas kernreicheres, fibrilläres Gewebe, in welchem einige mäßig erweiterte Ka-

pillaren liegen, während in der inneren Bindegewebslage die Gefäße stark zurücktreten. Es handelt sich demnach um **eine epidermoidale Cyste.**

An einer andern Stelle des Präparats findet man an einer Partie, die der makroskopisch gelatinösen und soliden Stelle entspricht, ein Gewebe, das auf den ersten Blick als Strumagewebe kenntlich ist. Die Follikel liegen dicht aneinander und sind teils sehr klein, erreichen aber auch eine makroskopische Größe von mehreren Millimetern Durchmesser. Sie sind von einem sehr niedrigen, einreihigen Epithel ausgekleidet und mit kolloidalem Inhalt angefüllt. In einzelnen dieser Cysten erscheint das Epithel gequollen, an einigen Stellen findet sich eine Abstoßung. Das zwischen den Follikeln liegende Bindegewebe erscheint sehr spärlich. Zellanhäufungen sind nicht zu konstatieren.

Diagnose: Epidermoidale Cyste mit struma ovarii. Histologisch besteht kein Anhaltspunkt für Malignität.

Der Wundverlauf ist normal. Die Patientin wird geheilt entlassen.

Nach dem vorliegenden Material ist die struma ovarii eine Geschwulst, die den Teratomen zuzurechnen ist. Es handelt sich um Teratome mit einer mehr oder weniger vorzugsweisen geschwulstartigen Proliferation eines Gewebes, nämlich des Schilddrüsengewebes. Die zuverlässige Diagnose der Geschwulst verlangt

1. Den eindeutigen histologischen Nachweis von Schilddrüsengewebe.
2. Den eindeutigen biologischen Nachweis, daß es sich bei dem Inhalt der Acini um Schilddrüsenkolloid handelt.

Bei Fällen, die diese Bedingungen nicht erfüllen, wird man gut tun, die Diagnose „struma ovarii" durch die von Pick geprägte Bezeichnung „Teratoma ovarii strumiforme" zu ersetzen.

Es bedarf schließlich noch der Stellungnahme, ob die Geschwulst den benignen oder den malignen Geschwülsten zuzuzählen ist.

Ueber diese Frage herrscht unter den Autoren keine völlige Einstimmigkeit. Katsurada folgert daraus, daß er Strumagewebe in einen in der Geschwulst vorgefundenen Unterkieferknochen eingewuchert sah, die Destruktivität und Malignität der struma ovarii. Auch R. Meyer sieht wie Katsurada die Malignität der struma ovarii für bewiesen an, da das Strumagewebe das ganze Ovar destruiert. Kretschmar berichtet sogar über eine Rezidivbildung, stützt diese Annahme jedoch, da keine Sektion des Falles erfolgte, einmal auf das Wachstum der struma colli, weiterhin auf einen postoperativen Ascites, der eine sekundäre Folge des in diesem Fall vorhandenen schweren Vitium cordis sein kann. Moench hält auf Grund der Beobachtungen von R. Meyer, Katsurada und Kretschmar die struma ovarii grundsätzlich ebenfalls für maligne; er führt für die Richtigkeit dieser Auffassung auch den Fall von Polano an, der vor der Operation zwar sehr starken Ascites aufwies, aber von Polano selbst ein Jahr nach der

Operation als völlig gesund und frei von Ascites geschildert wird. Für die Malignität spricht nach Gottschalks Meinung in seinem Falle das Arrodieren der Blutgefäße und die Bildung unzähliger plasmodialer Körper, in deren Mitte auf Kosten von Kern und Protoplasma eine flüssige Umwandlung erfolgt, bis zuletzt ein Bläschen mit einschichtiger plasmodialer Wandung resultiert. Auch in diesem Falle ist darauf hinzuweisen, daß der Fall nach 4½ Jahren von dem Verfasser selbst als rezidivfrei angegeben wird, und daß der histologische Befund, der Gottschalk beweisend erschien, von keinem andern Autor beobachtet worden ist.

Von besonderem Interesse sind vier Fälle, in welchen die Autoren von einem abgekapselten Carcinomgewebe innerhalb der struma ovarii Mitteilung machen. So berichtet Plaut in dem ersten seiner drei Fälle, daß es sich um ein Carcinom gehandelt hat, gibt aber an, daß nach 1½ Jahren ein negativer Abdominalbefund bei gutem Aussehen und objektivem Wohlbefinden der Patientin erhoben wurde. In den Fällen von Norris, Kermauner und Koerner, bei denen ebenfalls Carcinomgewebe gefunden wurde, liegt zweifellos eine maligne Degeneration der struma ovarii vor. Gerade im Hinblick auf die erwiesene Bösartigkeit dieser Reihe von Fällen hat Werth generell die Ausführung einer Radikaloperation für jeden Fall von struma ovarii gefordert.

Im Gegensatz zu diesen Fällen, deren Malignität außer Zweifel steht, nimmt Manasse den Standpunkt ein, daß die struma ovarii im allgemeinen klinisch und anatomisch eine gutartige Neubildung darstellt, welche Meinung von Büll, Kafka, Morgen und Sternberg geteilt wird. Auch Glockner hat sich für die Gutartigkeit der struma ovarii ausgesprochen, wobei es interessant ist, festzustellen, daß gerade sein Fall von Moench als bösartig zitiert wird.

Eine vermittelnde Stellung zwischen den bisher zitierten Meinungen wird von einigen andern Autoren eingenommen. A. Mayer steht auf dem Standpunkt, daß die struma ovarii an sich ein benignes Gebilde ist, welches aber zweifellos

maligner Degeneration fähig ist. Dieser Ansicht haben sich Haggag und Stephancsik angeschlossen.

Wenn auch in den beiden von mir veröffentlichten Fällen ein abschließendes Urteil über die Gut- oder Bösartigkeit klinisch noch nicht möglich ist, da die Operationen noch zu kurze Zeit zurückliegen, so ist doch nach Durchsicht des gesamten Materials zu sagen, daß es sich bei der struma ovarii um gutartige Geschwülste zu handeln scheint.

Bereits die Tatsache, daß von den 90 beobachteten Fällen nur 2 einen letalen Ausgang genommen haben und von Metastasenbildung nur in einem einzigen Fall (Moench) berichtet worden ist, spricht unbedingt für die Benignität der struma ovarii. Allerdings ist zu betonen, daß wie in jedem Teratom auch hier eine maligne Entartung zweifellos eintreten kann.

Ich möchte meine Arbeit nicht beschließen, ohne Herrn Dr. Siegbert Joseph für die Ueberlassung der beiden berichteten Fälle, Herrn Dr. H. Taubenschlag für die beiden mir angefertigten photographischen Aufnahmen und besonders Herrn Professor Dr. G. A. Wagner für die liebenswürdige Uebernahme des Referats ergebenst zu danken.

Literatur.

1. Aisenstadt, Inaugur. Dissert., Gießen, 1913.
2. Altabe u. Collilos, Zentr. f. Gyn., 1932, S. 635.
3. Aschoff, Lehrbch. d. pathol. Anatomie, Jena, 1928.
4. Batisweiler, Zentr. f. Gyn., 1926, S. 3108.
5. Bauer, Ztschr. f. Geb. u. Gyn., 1914, S. 617, Bd. 75.
6. Bell, Journ. of obst. and gyn. of the British Empire, 1905, S. 92, Bd. 8.
7. Biehl, Hdbch. d. inn. Sekretion, 4. Ausg.
8. Borst, Lehre v. d. Geschwülsten, 1902, Wiesbaden.
9. Boxer, Zentr. f. Gyn., 1911, S. 31.
10. Bua Callisto, Jahrber. f. Gyn., 1922, S. 385.
11. Büll, Inaugur. Dissert., Berlin, 1919.
12. Dingels, Inaugur. Dissert., Berlin, 1912.
13. Eversmann, Arch. f. Gyn. u. Geb., 1905, S. 101, Bd. 76.
14. Fiebach, Zieglers Beitr. z. path. Anat., 1911, S. 648, Bd. 51.
15. Frank, Amer. journ. of obst., 1909, Nr. 3, Bd. 60.
16. Frankl, Zentr. f. Gyn., 1924, S. 766.
    ders., Zentr. f. Gyn., 1931, S. 21.
    ders., Zentr. f. Gyn., 1934, S. 2706.
17. Glockner, Zentr. f. Gyn., 1903, S. 790.
18. Gottschalk, Arch. f. Gyn. u. Geb., 1899, S. 676, Bd. 56.
    ders., Berl. Kli. Wo., 1902, S. 607, Nr. 26.
    ders., Verh. d. dtsch. Ges. f. Gyn., 1899, S. 478, Bd. 8.
19. Haggag, Virchows Archiv, 1927, S. 686, Bd. 264.
20. Heinsen, Virchows Archiv, 1932, S. 284, Bd. 234.
21. Hofmeier, Verh. d. dtsch. Ges. f. Gyn., 1906, Bd. 11.
22. Kafka, Arch. f. Gyn. u. Geb., 1921, S. 114, Bd. 587.
23. Katsurada, Zieglers Beitr. z. path. Anat., 1901, S. 30, Bd. 180.
24. Kaufmann, Lehrb. d. Spez. path. Anat., Aufl. 2, 1922, S. 1240.
25. Kermauner, Gyn. Rundschau, 1909, S. 467, Bd. 3.
    ders., Veit-Stöckels Hdb. d.Gyn., 1932, Bd. 7.
26. Kleine, Arch. f. Gyn. u. Geb., 1934, S. 158, Bd. 62.
27. Koerner, Zentr. f. Gyn., 1927, S. 837.
28. Kovacs, Arch. f. Gyn. u. Geb., 1924, Bd. 122, S. 766.

29. Kraus, Virchows Archiv, Bd. 218.
30. Kretschmar, Mschr. f. Geb., 1904, S. 389 u. 546, Bd. 19.
31. Kroemer, Arch. f. Gyn., 1898, Bd. 57.
32. Langhans, Virchows Archiv, 1907, S. 189.
ders., Virchows Archiv, 1911, Bd. 206.
33. Lang, Korrespondenzbl. f. chir. Aerzte d. Schweiz, 1902, S. 333.
34. Lecène, Annal. d. Gyn. et de l'Obst., 1904. Serie p. 14.
35. Mc. Leod, Zentr. f. Gyn., 1932, S. 2396.
36. Lyday, Zentr. f. Gyn., 1933, S. 2085.
37. Manasse, Ztschr. f. Geb. u. Gyn., 1926, Bd. 89, S. 638.
38. Masson-Mueller, Zentr. f. Gyn., 1934, S. 2036.
39. A. Mayer, Halban-Seitz V/2.
40. R. Meyer, Ztschr. f. Geb. u. Gyn., 1903, Bd. 49, S. 538.
ders., Ztschr. f. Geb. u. Gyn., 1905, Bd. 56, S. 210.
ders., Ztschr. f. Geb. u. Gyn., 1912, Bd. 71, S. 317.
ders., Virchows Archiv, 1903, Bd. 173, S. 538.
41. Moench, Ztschr. f. Geb. u. Gyn., 1915, Bd. 77, S. 301.
ders., Ztschr. f. Geb. u. Gyn., 1924, Bd. 93, S. 459.
42. Mohr, Zentr. f. Gyn., 1912, S. 1376.
43. Momigliano, Zentr. f. Gyn., 1926, S. 3107.
44. Morgen, Virchows Archiv, 1924, Bd. 249, S. 217.
45. Neu, Mschr. f. Geb., 1911, Bd. 34, S. 251.
46. Norris, Jahrber. f. Gyn. u. Geb., Bd. 23.
47. Offergeld, Arch. f. Gyn. u. Geb., 1903, Bd. 73, S. 163.
48. Parodi, Pathologica, Bd. 14, S. 529.
49. Pfannenstiel, Verhdlg. d. dtsch. Ges. f. Gyn., 1906.
50. Pick, Dtsch. Medizinalztg., 1902, Nr. 33.
ders., Berl. Kli. Wo., 1902, Bd. 19, S. 442.
ders., Berl. Kli. Wo., 1902, Bd. 26, S. 618.
51. Plaut, Kli. Wo., 1931, Bd. 39, S. 1803.
52. Polano, Münch. med. Wo., 1904, Bd. 1, S. 45.
53. Ribbert, Geschwulstlehre, Bonn, 1904.
ders., Dtsch. med. Wo., 1905, S. 1819.
54. Rothe, Mschr. f. Geb. u. Gyn., 1907, Bd. 19, S. 799.
55. Schauta, Ztschr. f. Geb. u. Gyn., 1911, Bd. 33, S. 898.
56. Schickele, Beitr. zur Geb. u. Gyn., 1911, Bd. 130, S. 16.
57. Schipper, Inaug. Dissert., Bonn, 1907.

58. Simona, Arch. f. Gyn. u. Geb., 1918, Bd. 108, S. 657.
59. Sitzler, Inaug. Dissert., Heidelbg., 1913.
60. Stephanczik, Ztschr. f. Gyn., 1930, S. 2263.
61. Sternberg, Halban-Seitz V/2.
62. Thaler, Ztschr. f. Gyn., 1923, S. 1787.
63. Trapl, Ztschr. f. Geb. u. Gyn., 1912, Bd. 70, S. 192.
64. Ulesco-Stroganowa, Mschr. f. Geb., 1905, Bd. 22, S. 130 und 503.
65. Vagedes, Dtsch. med. Wo., 1904, S. 1595.
ders., Dtsch. med. Wo., 1904, Bd. 20.
66. Walthard, Ztschr. f. Geb. u. Gyn., 1903, Bd. 50, S. 367.
67. Weinberg, Beitr. zur Geb. u. Gyn., Bd. 19.
68. Werth, Zentr. f. Gyn., 1928, S. 2944.
69. Wilms, Dtsch. Arch. f. Kli. Med., 1895, S. 289, Bd. 55.

Lebenslauf.

Als Sohn des Frauenarztes und Chirurgen Dr. Leo Caro und seiner Ehefrau Lilli, geb. Joseph, bin ich am 24. 8. 09. in Berlin-Wilmersdorf geboren. Ich besuchte während der 3 Vorschuljahre die Lohsesche Privatschule, trat am 1. April 1918 in die Sexta des Mommsengymnasiums zu Berlin-Charlottenburg ein und habe mein Reifezeugnis an der Kaiser-Friedrich-Schule zu Berlin-Charlottenburg am 1. März 1928 erhalten.

Ich widmete mich vom S. S. 1928 an dem Studium der Medizin und habe meine sämtlichen Studiensemester mit Ausnahme meines 3. Semesters (Sommersemester 1929), welches ich in Würzburg absolvierte, in Berlin verbracht. In Berlin habe ich auch die ärztliche Vorprüfung am 6. August 1930 bestanden und beendigte ebendort meine Studienzeit mit dem Bestehen meines Staatsexamens am 14. März 1934.

Während meiner Studienzeit besuchte ich die Vorlesungen, Kurse und Kliniken folgender Herren Professoren und Dozenten: in Berlin:

Fick, Keibel, Schlenk, Nernst, Kniep, Hesse, Klemperer, Trendelenburg, Steudel, Kopsch, Rößle, Borchardt, R. Freund, Wagner, S. Joseph, Krayer, His, Bier, Adam, Brühl, Bergmann, Stöckel, Krückmann, Czerny, Gocht, Hahn, v. Mukulicz-Radecki, Strauch, Rütz, Goldstein, Gottron, E. Joseph, Schilling, Schürmann, v. Eicken, Bonhoeffer, Blumenthal, Stahl, Heymann, S. G. Zondek, Ottow, Philipp, Israel, Gohrbandt, Schütz, Bessau, Bätzner;

in Würzburg: Petersen, v. Frey, Dimroth, Jandar, Redens.

Vom 17. September 1934 bis zum 17. September 1935 habe ich am Krankenhaus d. Jüd. Gemeinde zu Berlin mein Praktisches Jahr absolviert. Ich war während 4 Monate als Praktikant auf der inneren Abteilung des Krankenhauses (Leitung: Geh. Rat Prof. Dr. H. Strauss), 6 Wochen auf der Chirurgischen Abteilung (Leitung: Prof. Dr. P. Rosenstein) und 6½ Monate auf der geburtshilflich-gynäkologischen Abteilung (Leitung: Dr. S. Joseph) tätig.